Universitastea „Titu Maiorescu”, Bucuresti Facultatea de Medicina si Medicina Dentara

Kitul „Vaccinul Stafilococic D” produs de Institutul National de Dezvoltare pentru Microbiologie si Imunologie Cantacuzino Romania

Autori: Carmen Georgescu, Liliana Osain, F. Constantinescu, C.V. Constantinescu, T. Georgescu, Mihaela

1. O NOUA METODA DE TRATAMENT A PERIODONTITEi prin modularea raspunsului imun cu V.S.D. asociat cu polivaccin (Polidin Romania) si antibiotice administrate concomitent cu tratamentul conventional
Institutul Cantacuzino produce vaccin stafilococic din anul 1927.
Vaccinul, de primă generație, a fost utilizat inițial numai pentru tratamentul infecțiilor stafilococice cronice recidivante.
Din 1997, Institutul Cantacuzino a introdus în nomenclator Vaccinul stafilococic D (kitul cu vaccin în diluții, utilizabilă în tratamentul bolii parodontale).

- kitul de VSD este alcatuit din 4 cutii de vaccin stafilococic in dilutii diferite, de un miliard, 1/10, 1/100, 1/1000 corpi bacterieni/ml, cu indicatia terapeutica de imunomodulator in boala parodontala.

Componenta activa suspensie corpusculara in ser fiziologic de bacterii fixate si inactivate, obtinute dintr-un amestec echilibrat de 15 tulpini de staphylococcus aureus, tipuri bacteriologice frecvent circulate

- Procesul de fabricatie procedurile utilizate pentru prepararea vaccinului stafilococic sunt actualizate conform recomandarilor Farmacopeei Europene si Ghidurilor Agentiei Europene pentru evaluarea Produselor Medicamentoase EMEA - Comitee for Property Medicinal Products (CPMP) si autorizate de Agentia Nationala a Medicamentului.
- Control proceduri de receptie a materiilor prime si materialelor, proceduri de control in proces, proceduri de control pe produsul finit.

2. ISTORIC

- vaccinul stafilococic a fost preparat de Pasteur in anul 1892, fiind folosit in infectile cu stafilococ, dar odata cu aparitia antibioticelor a fost treptat abandonat.
- Incepand cu anul 1985 sa verificat ipoteza implicarii stafilococului in boala parodontala si daca administrarea vaccinului stafilococic are actiune benefica in tratamentul acesteia

3. PREMIZA:

- Stafilococul face parte din flora banala a cavitatii bucale, este saprofit, conditionat patogen (oportunist), chiar ubicuitar si este o paleobacterie care paraziteaza toate organismele vii. Trece de la om la animal si invers, poseda o mare capacitate de adaptare, face mutatii devenind imun la antibiotice . In prezent exista o adevarata pandemie de stafilococ meticilino rezistent.
- stafilococul este germenul piogen cel mai des întâlnit în practica medicală (în proporție de 70 80% din supurații) este agentul cauzal la peste 90 % din osteite si osteomielite si este mare consumator de calciu
- Analizele bacteriologice efectuate la Institutul Cantacuzino au pus în evidență într-o proporție considerabilă (45 %) stafilococ în punga parodontală - s-au efectuat pe 200 de subiecti, 800 de analize bacteriologice.
- Administrarea vaccinului stafilococic după o noua schemă a avut efect de reducere a inflamației parodontale.

4. Results VSD in periodontal therapy has been demonstrated by:

4.A. Longitudinal clinical study on 1000 subjects: improvements and recoveries between 70 and 90%, any form of periodontal as a result of joint action of immunotherapy, antibiotics and sanitation. In a significant proportion relapse occurred after 6 months and therefore recommend rapeluri at 6 months, 1 year and 2 years

4.B. Double-blind clinical study on 150 subjects that was administered VSD without other antibiotics and hygiene measures :
Evolutie favorabila: 57% lot test - 7% lot martor (efect placebo)
Evolutie favorabila: 18% lot test - 54% lot martor
Evolutie favorabila: 25% lot test - 39% lot martor

4.C. Identificarea florei totale din punga parodontala, aeroba si anaeroba, pe 15 subiecti total 120 de identificari **TABEL 1**.Se constata prezenta stafilococului auriu in pungile parodontale inainte de imunoterapia cu VSD si disparitia acestuia dupa tratament dar ramane prezent stafilococul nepatogen la unii subiecti.

TABEL 1 - Bacterii prezente in punga parodontala, inainte si dupa imunoterapie cu VSD

Nr. Crt.	ÎNAINTE DE TRATAMENT	DUPA TRATAMENT
	administrarea vaccinului stafilococic	
1	Porphyromonas asacharolitica Peptostreptococcus anaerobius	Staphylococcus epidermidis
2	Bacteroides fragilis	Nu s-a dezvoltat floră bacteriană
3	Staphylococcus warneri	Staphylococcus warneri
4	Staphylococcus aureus	Nu s-a dezvoltat floră bacteriană
5	Fusobacterium nucleatum Staphylococcus epidermidis	Fusobacterium nucleatum
6	Nu s-a dezvoltat floră bacteriană	Nu s-a dezvoltat floră bacteriană
7	Staphylococcus chromogenes	Nu s-a dezvoltat flora bacteriana
8	Staphylococcus epidermidis Veillonella parvula	- Veillonella parvula
9	Staphylococcus epidermidis Bacteroides fragilis	Staphylococcus epidermidis Bacteroides fragilis
10	Staphylococcus capitis	Nu s-a dezvoltat flora bacteriana
11	Bifidobacterium sp. Stapylococcus aureus	Bifidobacterium sp.
12	Bifidobacterium sp. Streptococcus viridans	Bifidobacterium sp. Streptococcus viridans
13	Streptococcus viridans	Streptococcus viridans
14	Bifidobacterium sp. Staphylococcus epidermidis	Bifidobacterium sp. Staphylococcus epidermidis
15	Fusobacterium mortiferum Staphylococcus epidermidis	Fusobacterium mortiferum Streptococcus viridans

4.D. Examen morfopatologic pe 30 subiecti efectuandu-se biopsii inainte si dupa imunoterapie, rezultate: confirma aspectul clinic: reducerea inflamatiei prin reducerea infiltratului in inflamator si a vaselor de neoformatie, hipercheratoza, refacerea retelei de colage,n depolimerizata, care explica consistenta ferma a gingiei (foto 1, 2, 3, 4, 5). **4.E. Cazuri clinice** - prezentare foto

4.F. Analize biochimice - utilizarea unor markeri enzimatici in evaluarea evolutiei procesului inflamator in urma tratamentului cu VSD: HDL, LDL, PAF-AH, ROS si proteina C reactiva - confirma reducerea procesului inflamator - (Contract GRANT VIASAN, nr. 333/2004 / Studii privind efectul vaccinului stafilococic corpuscular folosit în tratamentul periodontitei.).

4.E. Semne de evaluare clinică a eficacității imunoterapie cu VSD

INAINTE DE TRATAMENT	DUPA TRATAMENT
Gingie de culoare roșu-închis, lucioasa	Gingie de culoare roz
Edem de tip inflamator	Reducerea edemul inflamator
Pungi parodontale	Reducerea adancimii pungilor parodontale
Sângerare spontană sau provocată a gingiei	Reducerea până la dispariție a sângerării spontane sau provocate a gingiei
Exsudat purulent	Reducerea până la dispariție a supuratiei
Consistenta gingivala moale, friabila	Cicatrizarea epiteliului marginal cu gingie, consistenta modificata, ferma a gingiei, textura de aspect normal
Halena fetida	Senzatie de stabilitate ocluzala reducerea mobilitatii
Instabilitate ocluzala	Disparitia halenei
Preocupare excesiva fata de suferinta parodontala	

Metoda de tratament - brevet de inventie eliberat de OSIM - Romania nr. 111022 CL / 1996 - autor - T. Georgescu

- Revendicari: Prepararea VS in dilutiile zecimale de un miliard, 1/10, 1/100, 1/1000 corpi bacterieni/ml
- Domeniul terapeutic terapia bolii parodontale
- Modificarea schemei de administrare a vaccinului dupa cum urmeaza:
- se administreaza 15 18 inoculari subcutanat,fiecare doza fiind dublul dozei anterioare. Se asociaza cu un polivaccin (Polidin-fabricat de Institutul Cantacuzino) si antibiotice (ampicilina + metronidazol) timp de 5 - 6 zile, la finalul ciclului imunomodulator. Deoarece imunitatea dobandita se reduce in aproximativ 6 luni, dupa primul ciclu imunomodulator, sunt necesare rapeluri la 6 luni, 1 an si 2 ani, de la sfarsitul fiecarui ciclu, constand in 9 10 inoculari, din dilutiile succesive, de ½ din fiola si 1/1 din fiola.
- Daca intre timp apar recidive se administreaza 3 4 fiole din dilutii succesive.
- Tratamentul imunomodulator cu VSD se face concomitent cu tratamentul parodontal conventional igenizare, detartraj, tratament antiplaca, chirurgical, terapie ocluzala etc.

C.C 32 ani Dg. - Periodontita - semne clinice coloratie violace si hipertrofie a gingiilor, gingiviroagie, placa bacteriana, tartru, pungi pana la 8 mm, mobilitate pana la gradul 3, supuratie blocaj prin angrenaj invers 13 cu 44, 11 ulceratii ale margini gingivale.

Dupa imunoterapie cu VSD si tratament local reducerea inflamatiei, disparitia sangerari si supuratiei, gingie de coloratie, textura si consistenta normala. Se reduce adancimea pungilor si mobilitatea, regenerarea margini gingivale la 11

G.L 79 ani Dg. Periodontita edem, gingivoragie, supuratie, placa bacteriana, pungi parodontale pana la 10 mm, mobilitate dentara pana la gradul 3, migraril; dezechilibru ocluzo-articular prin edentatie si pierderea unitatilor de masticatie.

Dupa imunoterapia cu VSD reducerea inflamatiei, disparitia sangerarii si supuratiei , a mobilitati si dimensiunilor pungilor, gingie de coloratie, textura si consistenta normala

S.A.G 12 ani Dg. - Periodontita juvenila - semne clinice edem si hipertrofia papilelor, sangerare, placa bacteriana redusa, pungi de adancime de 7 8 mm.

Dupa imunoterapie cu VSD si tratament local reducerea inflamatiei, disparitia, gingie de aspect normal. Reducerea adancimea pungilor

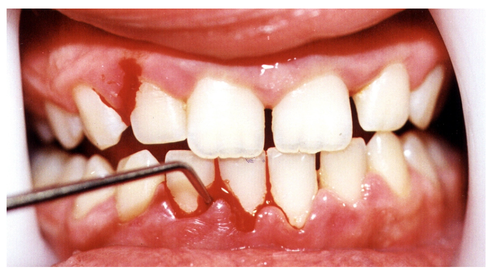

M.M 35 ani Dg. - Periodontita - semne clinice coloratie violace si hipertrofie a papilelor gingivale, gingiviroagle, placa bacteriana, tartru, pungi pana la 10 mm, mobilitate pana la gradul 3.

Dupa imunoterapie cu VSD si tratament local reducerea inflamatiei, disparitia sangerari si supuratiei, gingie de aspect si coloratie cvasinormala. Se reduce adancimea pungilor

MV 32 ani Dg. Periodontita ulcero necrotica - semne clinice leziuni ulcerative ale gingiilor, inflamatie, gingiviroagie, placa bacteriana, tartru, pungi pana la 8 - 10 mm, mobilitate pana la gradul 3, retractie gingivala

Dupa imunoterapie cu VSD si tratament local reducerea inflamatiei, vindecarea leziunilor ulcerative, disparitia sangerari si supuratiei. Se reduce adancimea pungilor si mobilitatea.

Aspectele morfopatologice din fragmente de gingie inflamata inainte si dupa tratament

Inainte - vase de neoformatie infiltrat leucocitar masiv, tesut de granulatie in corion, col HE x 100

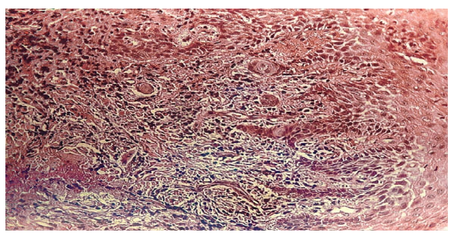

Dupa - numeroase proliferari papiliare, digitiforme, cu epiteliu integru; corionul axelor conjuctivo-vasculare de aspect normal cu rare limfocite, care apar in corionul normal. Proliferare celulara bazala si hiperkeratoza col HE x 200

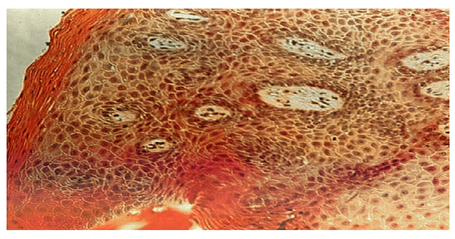

Inainte - epiteliu pavimentos stratificat are aspect atrofic cu zone de ulcerare, observandu-se la suprafata detritus necrotic si prezenta de leucocite. In corion abundent tesut de granulatie cu infiltrate inflamatorii cronice si vase de neoformatii, col HE x 64

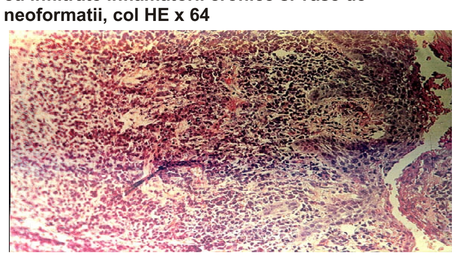

Dupa - zona de epiteliu prezentand celule normale ale stratului spinos cu dezmozomi (punti intercelulare); In stratul superficial se observa un proces de paraketoza. Regenerare celulara a epiteliului si corionului col HE x 400 Proliferare celulara bazala si hiperkeratoza.

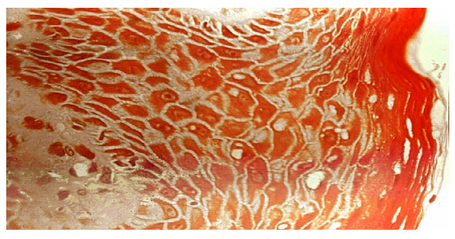

Inainte - vase de neoformatie infiltrat leucocitar masiv, tesut de granulatie in corion, col HE x 100

Dupa - numeroase profilari papiliare, digitiforme, cu epiteliu integru; corionul axelor conjuctivo-vasculare de aspect normal cu rare limfocite, care apar obisnuit intr-un corion normal. Proliferare celulara bazala si hiperkeratoza col HE x 200

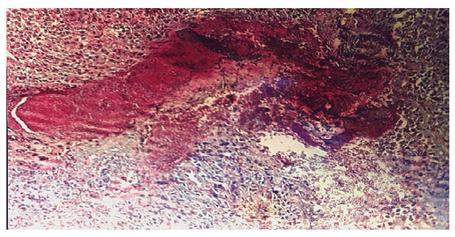

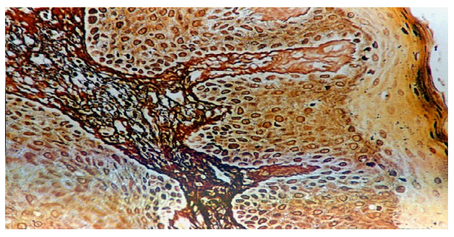

Inainte - fragment de gingie , coloratie Gomory depolimerizare masiva a retelei de colagen

Dupa - imagine de ansamblu , refacerea completa a tesutului conjunctiv cu proliferarea colagenica ce explica consistenta ferma a gingiei, dupa tratament, coloratie Gomory pentru evidetierea tramei colagenice

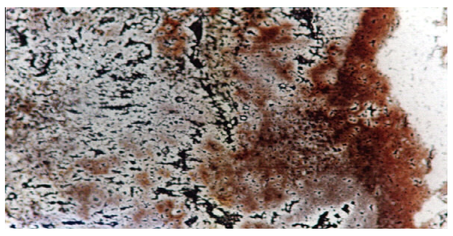

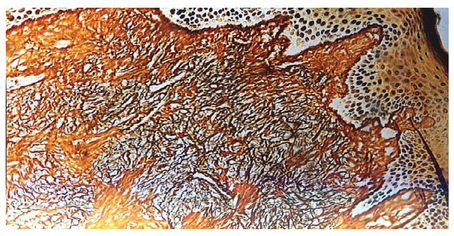

ÎNAINTE DE TRATAMENT

La nivelul mucoasei:
•Diferite grade de atrofie ale celulelor epiteliale
Leziuni ulcerative
Exsudat purulent fibro-leucocitar în zona superficială
Resturi necrotice celulare
Colonii microbiene
La nivelul corionului:
Infiltrate inflamatorii cronice granulomatoase cu vase hiperemice
Colonii microbiene şi fungice

DUPĂ TRATAMENT

La nivelul mucoasei:
Epiteliul este regenerat, cu hiperplazie celulară, para-keratoză şi proliferări papilo-matoase în corion
Grupări de fibre conjunctive printre proliferările papilomatoase
Absența coloniilor microbiene
La nivelul corionului: - Numeroase fibre de reticulină ce însoțesc mănunchiuri dese de fibre colagenice
Scăderea frecvenței infiltratelor inflamatorii cronice
Dispariția țesutului granulomatos
Absența coloniilor microbiene sau fungice

CONCLUZII

1. Stafilococul este prezent într-o proporție semnificativă (peste 40%) în exsudatul purulent al pungilor parodontale.
2. Imunoterapia cu vaccin stafilococic, are efect de reducere a inflamației şi în general, a simptomatologiei bolii parodontale, de cicatrizare şi regenerare a structurilor parodontale prin hiperplazia epitelială şi metaplazia țesutului de granulație în țesut fibros.
3. Efectul imunomodulator al metodei este dependent de reactivitatea generală , iar tratamentul bolii parodontale nu se poate face fără corectarea stării generale de sănătate a acestuia.
4. Înainte de tratamentul imunostimulator cu vaccin stafilococic se impune un consult minuțios.
5. Imunoterapia cu vaccin stafilococic este eficienta, operativa, cu un pret de cost redus, usor de suportat de pacient, care vine sa completeze cu succes procedurile terapeutice uzuale.

1987 Gafar M., Georgescu T., Dumitru H., Codiță Irina, Neguț M. Rolul procesului infecto-alergic în parodontopatiile cronice marginale şi posibilități terapeutice specifice prin vaccinoterapie stafilococică. Preliminary note, Rev. Stomatologia
1996 Georgescu T. Brevet de invenție OSIM nr. 111022 CL-1996, Metodă de tratament al parodontopatiilor marginale cronice
1996 Laky D., Georgescu T., Codiță Irina Anatomo-clinical and bacteriological study on chronic marginal periodontal disease. Therapy with staphylococcic vaccine. Rom. J: Morphology and Embriology, Editura Academiei Române - 1996, 42, 169 -178
1997 Georgescu T., Gafar M., Neguț M., Codiță Irina, Dumitrescu V., Laky D. Observații clinice, bacteriologice şi anatomo-patologice asupra unor pacienți cu parodontopații marginale cronice, tratați cu vaccin stafilococic, Rev. Stomatologia, vol. XLIV, nr.3-4
2002 Georgescu T., - Teză de doctorat Imunoterapia cu vaccin stafilococic în parodontopatiile marginale cronice - Universitatea de Medicină şi Farmacie “Carol Davila”, Bucureşti
2004 Georgescu T. - Modularea raspunsului imun cu vaccin stafiloccocic in boala parodontala - Editura universitatii din Pitesti
2005 Crina Stavaru, Viorica Dumitrescu, Daniela Lemeni, T. Georgescu Microbiological and Immunological Study of Staphilococcus Vaccine effects in Periodonitis Romanian Archives of Microbiology and Immunology Volume 64 Nos.1-4 January December 2005

ADRESE DE CONTACT:
roposturo@gmail.com
teodorgeorgescu@yahoo.com
carmen_georg2005@yahoo.com